

## ایمونوهیستوشیمی مقایسه‌ای بافت لنفوئیدی ضمیمه روده فیل ماهی خاویاری (*Huso Huso*) در دو فصل گرم و سرد

زهرا بصیر<sup>۱\*</sup>، محمدعلی سالاری علی‌آبادی<sup>۲</sup>

۱- گروه علوم پایه، بخش بافت‌شناسی دانشکده دامپزشکی، دانشگاه شهید چمران اهواز، پست الکترونیکی: z.basir@scu.ac.ir  
۲- گروه زیست‌شناسی دریا، دانشکده علوم دریایی، دانشگاه علوم و فنون دریایی خرمشهر، پست الکترونیکی: Salari1346@yahoo.com

تاریخ پذیرش: ۹۷/۶/۲۶

\* نویسنده مسوول

تاریخ دریافت: ۹۶/۱۱/۲۷

### چکیده

هدف اصلی از مطالعه اخیر ایمونوهیستوشیمی بافت لنفوئیدی ضمیمه روده فیل ماهی خاویاری (*Huso Huso*) در دو فصل گرم و سرد بصورت مقایسه‌ای بوده است. نمونه برداری به تعداد ۱۰ قطعه از مراکز پرورش ماهیان خاویاری تهیه و بعد از بیهوشی شماره گذاری و زیست سنجی شدند. پس از کالبدگشایی نمونه‌هایی به طول نیم سانتی‌متر از قسمت‌های ابتدایی، میانی و انتهایی روده جدا و بلافاصله در محلول ثبوتی بوئن قرار داده شدند. پس از انجام مراحل معمول تهیه مقاطع بافتی، برش‌هایی به ضخامت ۶-۴ میکرومتر تهیه و در نهایت تحت رنگ‌آمیزی عمومی هماتوکسیلین-ائوزین، پریودیک اسید شیف و تکنیک ایمونوهیستوشیمی TUNEL قرار گرفتند. نتایج مطالعات میکروسکوپی به روش هیستومورفولوژی و هیستومتری نشان داد که روده فیل ماهی خاویاری به‌طور کلی از چهار طبقه مخاط، زیر مخاط، عضلانی و سروز تشکیل شده است. در بررسی مقایسه‌ای بافت لنفوئیدی ضمیمه روده در دو فصل مشخص گردید که تراکم و آرایش این بافت در روده متفاوت بوده بطوریکه در فصل سرد، تراکم سلول‌های لنفوئیدی در قاعده بافت پوششی بیشتر از فصل گرم گزارش گردید. تعداد لنفوسیت‌ها در مخاط و زیر مخاط بخش‌های مختلف روده در فصل گرم نسبت به فصل سرد کاهش معنی‌داری را نشان داد ( $p \leq 0/05$ ). همچنین تعداد سلول‌های لنفوسیت بخش انتهایی روده در فصل سرد نسبت به فصل گرم افزایش معنی‌داری را نشان داد ( $p \leq 0/05$ ). بطور کلی مشخص گردید که در مطالعات ایمونوهیستوشیمی تعداد سلول‌های دچار مرگ برنامه ریزی شده و آپوپتوز بویژه در فصل گرم در تمام قسمت‌های روده نسبت به فصل سرد بیشتر بوده است ( $p \geq 0/05$ ). بنابراین با توجه به فعال و برانگیخته بودن سیستم ایمنی در این قسمت از دستگاه گوارش در فصل سرد می‌تواند جهت تعیین زمان واکسیناسیون مورد توجه قرار گیرد.

کلمات کلیدی: ایمونوهیستوشیمی، بافت لنفوئیدی ضمیمه، روده، فیل ماهی خاویاری.

### ۱. مقدمه

بیشینه‌ی طول عمر، وزن و طول آن به ترتیب هشتاد سال، یک تن و شش متر است. این ماهی پس از هر بار تخم‌گذاری، مجدداً پس از گذشت حدود دو سال شروع به تخم‌گذاری می‌کند. سن بلوغ فیل ماهی نر بین ۱۴ - ۱۲ سال و فیل ماهی ماده ۱۸ - ۱۶

بلوگا که در ایران به نام فیل ماهی نیز مشهور می‌باشد درشت‌ترین، گران‌ترین و کمیاب‌ترین نوع خاویار را دارا می‌باشد.

افزایش تحریک آنتی ژنی پایدار مورد توجه مطالعات ایمونولوژیک قرار گرفته است (John and Ronald, 2002). ماهیان استخوانی فاقد بافت لنفوئیدی ضمیمه لوله گوارش به صورت مجتمع مشابه پلاک‌های پیپر در پستانداران بوده ولی دارای دو منطقه لنفوئیدی اصلی شامل بافت لنفوئیدی پارین و داخل پوششی در طول روده می‌باشند. اما گزارشهای اندکی در خصوص وجود بافت لنفوئیدی مجتمع سازمان یافته، تحت عنوان پلاک پیپر وجود دارد (Bhaskara et al., 2012). محققین متعددی در بررسی های خود نشان داده اند که بافت لنفوئیدی ضمیمه لوله گوارش در نواحی مختلف دارای تفاوت‌های ساختاری قابل توجهی بویژه در فصول گرم و سرد می‌باشند (Dai et al., 2007). با توجه به این که تا کنون تحقیقی در ارتباط با ایمونوهیستوشیمی مقایسه ای بافت لنفوئیدی ضمیمه روده فیل ماهی خاویاری در دو فصل گرم و سرد صورت نگرفته است، این تحقیق جهت نیل به این هدف انجام شده تا بتواند در مراکز تحقیقاتی، تکثیر و پرورش این گونه و دیگر گونه های پرورشی بویژه جهت تعیین بهترین زمان انجام واکسیناسیون مورد استفاده قرار گیرد.

## ۲. مواد و روش‌ها

برای این منظور نمونه برداری به تعداد ۱۰ قطعه ماهی غیر بالغ در دو فصل سرد و گرم از مراکز تکثیر و پرورش ماهیان خاویاری تهیه و پس از انجام مطالعات و معاینات ماکروسکوپی از نظر ظاهر مورد تایید قرار گرفتند. پس از بیهوشی بوسیله پودر گل میخک، بیومتری انجام پذیرفت. پس از توزین و اندازه گیری طول کل بدن، محوطه شکمی هر یک از آن‌ها باز شده و نمای ظاهری و موقعیت تشریحی روده مورد بررسی ماکروسکوپی قرار گرفت. برای این منظور در ابتدا برشی از ناحیه مقعد به سمت ستون مهره ها در سمت چپ ایجاد گردید سپس از انتهای لبه سرپوش آبششی برشی دیگر موازی برش اول به سمت ستون مهره ها و سپس دو برش از قسمت ابتدایی و انتهایی برش دوم بصورت موازی به سمت برش اول امتداد تا محوطه شکمی ماهیان نمایان شد (Bocina et al., 2017). سپس بعد از کنار زدن امعا و احشای شکمی و نمایان شدن روده ها نمونه هایی به ضخامت حداکثر ۵ میلی متر از نواحی قدامی، میانی و خلفی روده برداشت و پس از ثبوت در محلول ثبوتی بوئن روش معمول تهیه مقاطع بافتی شامل آنگیری با سری افزایشی اتانل،

سال به بالا است. همچنین ده تا پانزده درصد وزن این ماهی را خاویار تشکیل می‌دهد. در میان گونه‌های مختلف آبزیان، ماهیان خاویاری از جمله با ارزش‌ترین گونه‌های جانوری در جهان به شمار می‌روند و دریای خزر نیز یکی از منابع بزرگ و زیستگاه عمده گونه‌های با ارزشی از ماهیان خاویاری می‌باشد (Gomez and Sunyer, 2013). دستگاه گوارش در ماهیان از لوله گوارشی که بندرت مستقیم بوده بلکه غالباً پیچ خورده می‌باشد، تشکیل شده است (Bastos et al., 2013). نقش دستگاه گوارش، هضم، جذب و دفع مازاد مواد گوارش نیافته بویژه در قسمت انتهایی که به روده ختم می‌شود، است (Ahmadifar et al., 2011). اگرچه در گونه‌های مختلف درجه تغییر و تمایز در هر یک از قسمت‌ها بسیار مشخص است ولی گاهی تفاوت‌های عمده‌ای بویژه در ساختار نیز مشاهده می‌شود. از نظر میکروسکوپی وجود تفاوت‌های قابل ملاحظه‌ای در شکل و عملکرد بافت روده در میان گونه‌های مختلف ماهیان دیده می‌شود، اما بعضی از ساختارهای اصلی در آنها نسبتاً مشابه است (Rodrigues et al., 2012). بطور کلی ساختار دستگاه گوارش در گونه‌های مختلف ماهیان بر اساس نوع غذا، رفتارهای تغذیه‌ای و شکل بدن متفاوت بوده بطوریکه در یک گونه نیز بر حسب محل زندگی، فصل، سن و زمان تولید مثل تغییراتی در آن مشاهده می‌شود (Day et al., 2014). شناخت ساختار لوله گوارشی برای درک شرایط فیزیولوژیکی و همچنین شرایط غیر طبیعی آن در موجود امری ضروریست. بافت لنفوئیدی ضمیمه لوله گوارش (GALT) جزء بافت‌های لنفوئیدی اولیه به شمار آمده و بخشی از سیستم لنفوئیدی مخاطی محسوب می‌شود (Dellman, 2006). گزارشات متعددی مبنی بر وجود اختلافات ساختاری در بافت لنفوئیدی ضمیمه لوله گوارش در بین گونه های مختلف ماهیان و همچنین نواحی مختلف لوله گوارش یک ماهی وجود دارد. لنفوسیت های داخل پوششی در بافت پوششی لوله گوارش نقش مهمی در حفاظت از بافت پوششی در مقابل عوامل عفونی دارند (Germano et al., 2014). بیشترین تعداد این سلولها را سلولهای لنفوسیت کوچک و متوسط و پس از آن سلولهای پلاسماسل در حال تکامل، ماکروفاژها و گرانولوسیت‌ها تشکیل می‌دهند و به طور کلی این بافت را به عنوان یک سد برای روده در برابر عوامل خارجی بیان می‌کنند (Kuperman and Kuzmian, 1994). بافت لنفوئیدی ضمیمه روده به عنوان اولین سد دفاعی در بافت روده ماهی شناخته شده و نقش مهم آن در ایجاد ایمنی و

روژ تهیه گردید اضافه شده و مجددا شست و شوی مقاطع سه بار با PBS انجام پذیرفت. در نهایت اسلایدهای تهیه شده با میکروسکوپ نوری همانند روش فوق الذکر مورد مطالعه و بررسی قرار گرفتند (Solovyev et al., 2016).

### ۳. نتایج و بحث

مطابق جدول ۱ فاکتورهای فیزیکیوشیمیایی و در جدول ۲ ویژگی های زیست سنجی ماهیان بیان شده است

جدول ۱: ویژگی های فاکتورهای فیزیکیوشیمیایی استخرهای نمونه برداری در جدول ذیل آورده شده است.

| پارامتر      | فصل گرم | فصل سرد |
|--------------|---------|---------|
| شوری         | ۴/۶۵    | ۴/۰۸    |
| دما          | ۲۸/۲۲   | ۸/۲۷    |
| اکسیژن محلول | ۶/۱۲    | ۷/۳۴    |
| pH           | ۷/۴۲    | ۷/۶۶    |

جدول ۲: میانگین و انحراف معیار فاکتورهای ماکروسکوپی مورد مطالعه در فیل ماهی خاوباری بطوری که وزن بر حسب گرم و طول ها بر حسب سانتی متر است.

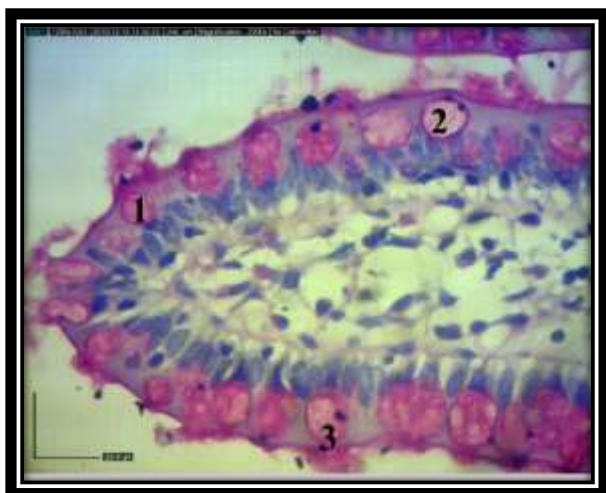| ماهی (فصل)                     | فیل ماهی خاوباری (فصل گرم) | فیل ماهی خاوباری (فصل سرد) |
|--------------------------------|----------------------------|----------------------------|
| وزن                            | ۲۵۰/۱۵±۱۲/۱۶               | ۲۵۲/۱۱۲±۱۲/۰۸              |
| طول استاندارد                  | ۳۵/۲۲±۱/۴۵                 | ۳۵/۲۷±۱/۷۳                 |
| طول روده                       | ۹۴/۱۲±۱/۴۴                 | ۹۶/۸۵±۱/۱۸                 |
| نسبت طول روده به طول استاندارد | ۲/۶۷±۰/۹۹                  | ۲/۷۴±۰/۶۸                  |

مطالعات میکروسکوپی نشان داد که دیواره روده در فیل ماهی خاوباری مورد مطالعه از هر دو فصل از چهار لایه متفاوت، مخاطی

در قسمت داخلی، زیرمخاط، ماهیچه ای و سروزی از سمت خارج تشکیل شده است. در سطح مخاط چین های بلندی که ساختار این چین ها از مخاط و زیر مخاط تشکیل یافته بود. بافت پوششی سطح چین ها از نوع استوانه ای ساده، بلند و کشیده شامل سیتوپلاسمی اسیدوفیلی و هسته بازوفیلی که معمولاً در قاعده و یا نزدیک به قاعده قرار گرفته بودند. از ویژگی های این سلول ها وجود لبه مخطط و یا حاشیه مسواکی در قسمت رأسی بوده است (شکل ۱). همچنین در هر سه قسمت روده وجود سلول های جامی محرز بوده که بویژه با رنگ آمیزی اختصاصی PAS واکنش مثبت نشان داده و رنگ ارغوانی به خود گرفته و از ابتدا به سمت انتهای روده بر تعداد این سلول ها افزوده می شد (شکل ۲ و ۳). در زیر بافت پوششی بافت همبند پارین به شکل لایه ای ظریف حاوی بافت لنفوئیدی منتشر و پراکنده که در

شفاف سازی با گزلیل و آغشتگی با پارافین انجام بطوریکه نمونه ها در قالب های پارافینی بلوک گیری سپس برش هایی به ضخامت ۶-۴ میکرون تهیه و تحت رنگ آمیزی عمومی هماتوکسیلین- ائوزین (H&E)، پرئودیک اسید شیف (PAS) و تکنیک ایمونوهیستوشیمی (TUNEL) (Terminal Deoxynucleotidyl Transferase dUTP Nick End Labeling) جهت تعیین سلول های لنفوئیدی دچار مرگ برنامه ریزی شده بصورت مقایسه ای در دو فصل قرار گرفتند (Campoverde et al., 2018). در این مرحله ساختار بافت لنفوئیدی روده به کمک میکروسکوپ نوری المپیوس (ژاپن) مجهز به دوربین داینولیت و سیستم کامپیوتری مجهز به نرم افزار داینوکچر بر روش هیستومورفولوژی و هیستومتری مورد مطالعه قرار گرفت. جهت انجام مطالعات هیستومتری، پس از اندازه گیری فاکتورهای مورد مطالعه، داده ها به نرم افزار spss نسخه ۱۶ انتقال داده شدند و با آزمون آنالیز واریانس یک طرفه (Anova) و با مقدار (p≤0.5) مورد تجزیه و تحلیل آماری قرار گرفتند (Canan et al., 2012).

در مرحله دوم جهت انجام تکنیک ایمونوهیستوشیمی و روش انجام تست TUNEL پس از تهیه مقاطع بافتی به ضخامت کمتر و در حد ۴ میکرون از بلوک های پارافینی و زدودن پارافین و آبدهی مقاطع به ترتیب با محلول های گزیلول و غلظت های نزولی الکل استفاده گردید. سپس شست و شوی مقاطع با PBS و به هر مقطع ۲۰ میکرو لیتر محلول کار پروتئاز K که برای ساخت آن ۰/۱۹ گرم پروتئاز K به ۱۰ میلی لیتر محلول تریس ۱۰ میلی مول اضافه گردید و به مدت ۳۰ دقیقه در دمای ۳۷ درجه سانتی گراد آنکوبه گردیدند و شستشوی مقاطع با PBS و با سه بار تکرار انجام گرفت. به هر مقطع ۵۰ میکرو لیتر از محلول کار TUNEL اضافه شده و به مدت ۶۰ دقیقه در دمای ۳۷ درجه سانتی گراد آنکوبه گردیدند. این محلول بلافاصله قبل از مصرف و طبق دستورالعمل شرکت روژ آلمان تهیه گردید. در ادامه مجددا شست و شوی مقاطع با PBS و با سه تکرار انجام گرفت. در این مرحله به هر مقطع ۵۰ میکرو لیتر از محلول POD اضافه گردیده و به مدت ۳۰ دقیقه در دمای ۳۷ درجه سانتی گراد آنکوبه شدند. مجددا شست و شوی مقاطع سه بار با PBS انجام و به هر مقطع ۱۰۰ میکرو لیتر از محلول کار DAB اضافه شد و به مدت ۱۵ دقیقه در دمای آزمایشگاه و دور از نور نگهداری شدند. با اضافه کردن محلول کار DAB که با اضافه نمودن ۱۲۵ میکرو لیتر محلول سوبسترای DAB به ۱/۱۲۵ میلی لیتر پراکسیداز که طبق دستورالعمل شرکت

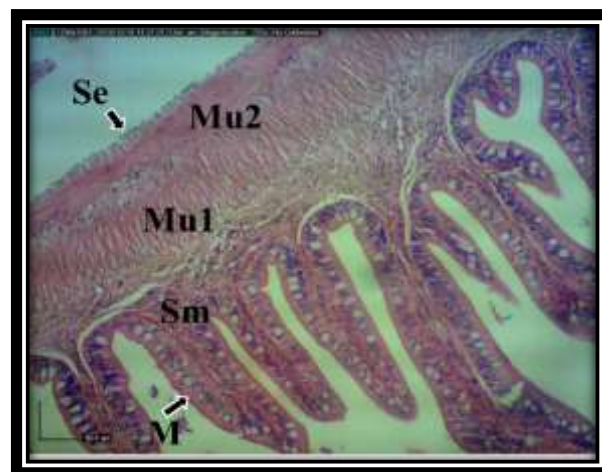


شکل ۳: نمای میکروسکوپی از ساختار بافت شناسی سلول های ترشحی موکوسی مربوط به بخش انتهایی روده فیل ماهی خاویاری در فصل سرد (PAS, x2900). در این تصویر سلول های موکوسی در اندازه های متفاوت (1,2) که برخی در حال ترشح محتویات موکوسی به خارج از سلول می باشند (3) و نسبت به رنگ پرپودیک اسید شیف واکنش مثبت نشان داده اند مشخص گردید.

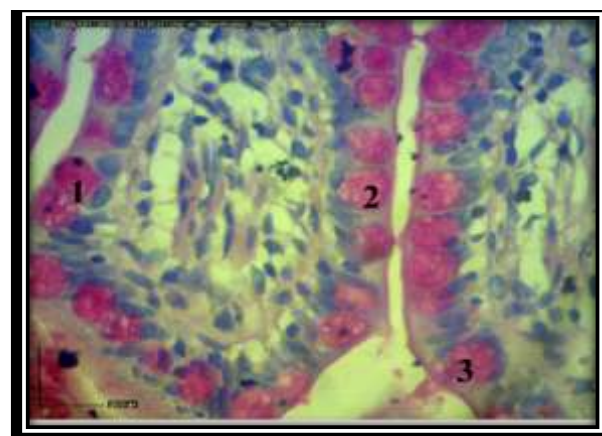
طبقه زیرمخاط از ضخامت کمی برخوردار بوده و از بافت همبند سست به همراه عروق خونی و رشته‌های عصبی فراوان تشکیل شده و بافت لنفوئیدی به صورت منتشر در آن مشاهده گردید. سومین لایه از دیواره روده را طبقه عضلانی تشکیل داده که متشکل از دو لایه طبقه عضلانی حلقوی در سمت داخل و طولی در قسمت خارج بوده است. خارجی ترین قسمت روده در تمام طول آن توسط یک لایه بافت همبند سست غنی از عروق خونی و بافت چربی همراه یک ردیف سلول‌های پوششی از نوع سنگفرشی ساده مشاهده گردید. نتایج حاصل از مطالعات ایمونوهیستوشیمی مقاطع بافتی تهیه شده به کمک کیت TUNEL جهت تعیین سلول‌های لنفوسیتی به طوری که دارای DNA قطعه قطعه شده بودند نشان داد که تعداد سلول‌های دچار این وضعیت در فصل تابستان بیشتر از فصل زمستان بوده و در قسمت ابتدایی و انتهایی روده به ویژه در ناحیه مخاط دارای تفاوت معنی دار از لحاظ آماری بوده است ( $p \leq 0.05$ ) (شکل ۴ تا ۷).

در مطالعات هیستومتری میانگین تعداد لنفوسیت های در طول ۱۰۰ میکرومتر از مخاط نواحی مختلف روده مورد مطالعه قرار گرفت. بدین ترتیب بیشترین تعداد این سلول‌ها در فصل سرد در بخش انتهایی روده و کمترین تعداد در فصل گرم و در بخش میانی روده گزارش گردید (جدول ۳).

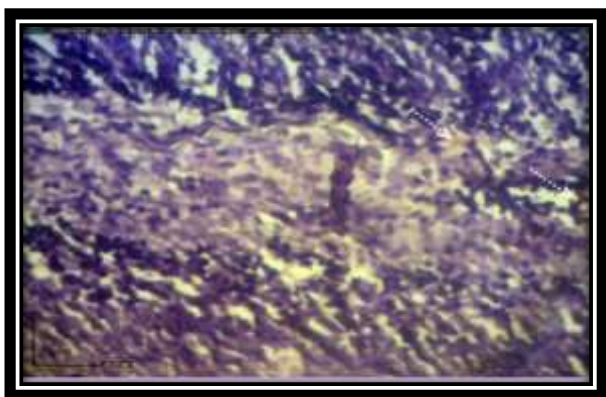
قسمت های مختلف روده قابل مشاهده بود. اما نکته قابل ذکر مربوط به تراکم بیشتر سلول‌های لنفوئیدی در بخش خلفی روده نسبت به نواحی قدامی و میانی بوده همچنین آرایش سلول‌های لنفوسیتی بافت پوششی بیشتر ستونی و تمرکز در نیمه قاعده‌ای بافت پوششی بیشتر از سایر نواحی بویژه در فصل سرد بوده است. در ادامه عضله مخاطی به شکل ظریف و معمولاً در چند لایه که گاهی به داخل چین‌ها کشیده می شد.



شکل ۱: نمای میکروسکوپی از ساختار بافت شناسی بخش ابتدایی روده فیل ماهی خاویاری در فصل سرد (H&E, x290). در این تصویر چهار لایه اصلی تشکیل دهنده دیواره روده شامل لایه مخاطی (M)، لایه زیر مخاط (Sm)، طبقه عضلانی شامل بخش داخلی بصورت حلقوی (Mu1) و بخش خارجی بصورت طولی (Mu2) و لایه سروزی (Se) قابل مشاهده می باشند.



شکل ۲: نمای میکروسکوپی از ساختار بافت شناسی سلول های ترشحی موکوسی مربوط به بخش انتهایی روده فیل ماهی خاویاری در فصل گرم (PAS, x2900). در این تصویر سلول های موکوسی در اندازه های متفاوت (1,2) که برخی در حال ترشح محتویات موکوسی به خارج از سلول می باشند (3) و نسبت به رنگ پرپودیک اسید شیف واکنش مثبت نشان داده اند مشخص گردید.



شکل ۷: نمای میکروسکوپی از ساختار بافت شناسی مخاط و زیر مخاط فیل ماهی خاویاری در فصل سرد (TUNEL; x2900). در این تصویر سلول های آپوپتوز و مرگ برنامه ریزی شده با لکه های زرد- قهوه ای (پیکان منقطع) نشان داده شده اند.

جدول ۳: میانگین و انحراف معیار تعداد سلول های لنفوسیت مخاط در طول ۱۰۰ میکرومتر از نواحی مختلف روده فیل ماهی خاویاری به روش رنگ آمیزی هماتوکسیلین- اتوزین (حروف متفاوت در هر ستون بیانگر وجود اختلاف معنی دار می باشد،  $p \leq 0.05$ ).

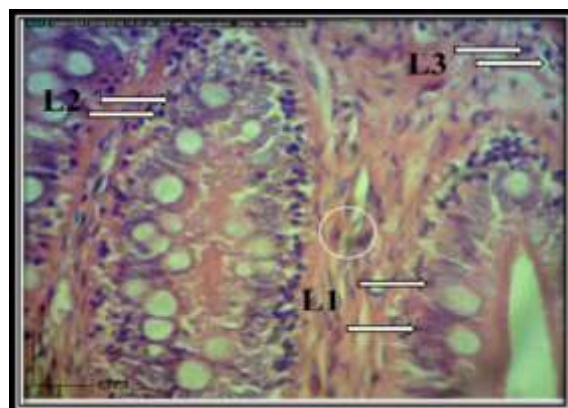
| فصل روده    | گرم                        | سرد                         |
|-------------|----------------------------|-----------------------------|
| بخش ابتدایی | 85/22 ± 12/82 <sup>a</sup> | 94/13 ± 11/33 <sup>a</sup>  |
| بخش میانی   | 64/21 ± 16/72 <sup>b</sup> | 75/71 ± 15/61 <sup>b</sup>  |
| بخش انتهایی | 93/44 ± 13/41 <sup>c</sup> | 105/22 ± 21/16 <sup>c</sup> |

مطابق جدول ۴ میانگین تعداد سلول های لنفوسیت در زیر مخاط در طول ۱۰۰ میکرومتر از نواحی مختلف روده نشان داد که بیشترین تعداد این سلول ها در فصل سرد در بخش انتهایی روده و کمترین تعداد آن در فصل گرم در بخش میانی روده گزارش گردید (جدول ۴).

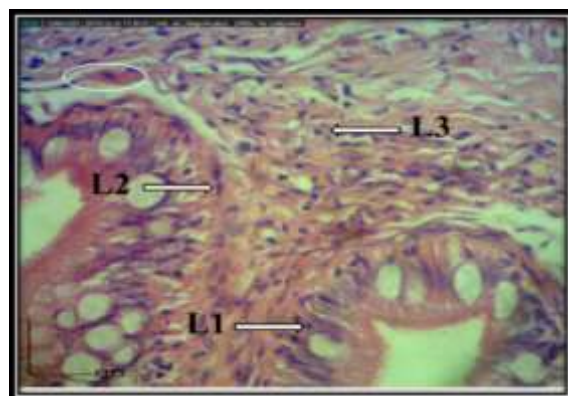
جدول ۴: میانگین و انحراف معیار تعداد سلول های لنفوسیت در زیر مخاط در طول ۱۰۰ میکرومتر از نواحی مختلف روده فیل ماهی خاویاری به روش رنگ آمیزی هماتوکسیلین- اتوزین (حروف متفاوت در هر ستون بیانگر وجود اختلاف معنی دار می باشد  $p \leq 0.05$ ).

| فصل روده    | گرم                        | سرد                        |
|-------------|----------------------------|----------------------------|
| بخش ابتدایی | 77/42 ± 24/43 <sup>a</sup> | 82/33 ± 12/52 <sup>a</sup> |
| بخش میانی   | 52/22 ± 15/21 <sup>b</sup> | 61/22 ± 15/55 <sup>b</sup> |
| بخش انتهایی | 84/21 ± 12/15 <sup>c</sup> | 95/33 ± 11/52 <sup>c</sup> |

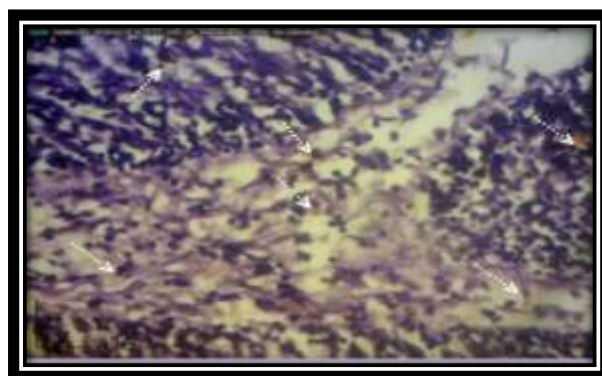
جهت سنجش تعداد لنفوسیت های آپوپتوز و مرگ برنامه ریزی شده در مخاط به روش ایمونوهیستوشیمی و رنگ آمیزی TUNEL در مخاط در طول ۱۰۰ میکرومتر از نواحی مختلف



شکل ۴: نمای میکروسکوپی از ساختار بافت شناسی بخش انتهایی روده فیل ماهی خاویاری در فصل سرد (H&E, x2900). در این تصویر آرایش سلول های لنفوییدی بصورت پراکنده و ستونی در قاعده بافت پوششی (L1)، بصورت نواری در چند ردیف در پارین (L2)، بصورت پراکنده با تراکم کمتر در زیر مخاط (L3) و هسته سلول های لنفوسیتی (دایره) نشان داده شده است.



شکل ۵: نمای میکروسکوپی از ساختار بافت شناسی بخش انتهایی روده فیل ماهی خاویاری در فصل گرم (H&E, x2900). در این تصویر آرایش سلول های لنفوییدی بصورت پراکنده و ستونی در قاعده بافت پوششی (L1)، بصورت نواری در چند ردیف در پارین (L2)، بصورت پراکنده با تراکم کمتر در زیر مخاط (L3) و رگ خونی (بیضی) نشان داده شده است.



شکل ۶: نمای میکروسکوپی از ساختار بافت شناسی مخاط و زیر مخاط فیل ماهی خاویاری در فصل گرم (TUNEL; x2900). در این تصویر سلول های آپوپتوز و مرگ برنامه ریزی شده با لکه های زرد- قهوه ای (پیکان منقطع) نشان داده شده اند.



شکمی نیز بیشتر می‌باشد (Campoverde et al., 2018). شاخص طول نسبی روده معیاری است که می‌توان با استفاده از آن به نوع رژیم غذایی ماهی نیز پی برد (Coteur, 2004). مطالعات میکروسکوپی ارگان‌های مختلف احشایی برای مشخص کردن ساختار بدنی و خصوصیات بافتی این اندام‌ها از اهمیت خاصی برخوردار می‌باشد (Abdulmanafi et al., 2006). انتخاب دستگاه گوارش و به ویژه روده‌ها به دلیل اهمیت آن در هضم و جذب مواد غذایی یکی از عوامل مهم اصلی رشد و نمو و در نتیجه افزایش بازدهی تکثیر مصنوعی ماهیان خاویاری می‌باشد (Ahmed et al., 2009). از نظر میکروسکوپی روده کماکان از طرح کلی لوله‌های گوارشی ماهیان استخوانی که از چهار لایه مخاط، زیرمخاط، طبقه عضلانی و سروز تشکیل شده تبعیت می‌کند (Duncan et al., 2013). با این حال تفاوت‌هایی از نظر ساختار بویژه در هیستومتری در فصول گرم و سرد بدلیل تغییر دمای محیط زندگی جانور مشاهده گردید که هرگونه از ماهیان را قابل بررسی و مطالعه دقیق قرار می‌دهد (Banankhøjasteh et al., 2009). مخاط روده سطحی‌ترین لایه و شامل بافت پوششی که همواره با ذرات غذایی در تماس می‌باشد. همچنین پارین به همراه عضله مخاطی و زیرمخاط که خود از بافت همبندی تشکیل شده است آنرا از بافت‌های زیرین مجزا می‌کند (Estensoro et al., 2013). لایه عضلانی در دو لایه بصورت حلقوی و طولی که باعث ایجاد حرکات متعدد روده شده و در نهایت، سروز در خارجی‌ترین لایه و ساختار آن از نوع بافت سنگفرشی ساده به همراه اندکی از بافت پیوندی گزارش گردید. با مطالعات و بررسی‌های انجام شده مشخص گردید که یافته اخیر با تحقیقات صورت گرفته بر روی ساختار میکروسکوپی روده ماهی کپور معمولی، ماهی قزل‌آلای رنگین‌کمان، ماهی آزاد دریای خزر، ماهی سردابی گوبی و بیشتر ماهیان آب شیرین که توسط سایر محققین گزارش گردید همخوانی دارد (Nikoskelainen et al., 2004). همچنین وجود چین‌های حلقوی با کرک‌های گرد تا مخروطی که بر روی این چین‌ها پرزهای ریز روده‌ای قرار گرفته بودند بطوریکه چین‌های حلقوی در قسمت ابتدایی کشیده، باریک و نامنظم و نمای زیگزاگ ماندنی را از خود نشان می‌دادند. این باعث ایجاد ارتفاع در بافت پوششی این ناحیه بطوریکه بیشترین مقدار آن مربوط به قسمت ابتدایی روده و کمترین مقدار این آیتم مربوط به قسمت انتهایی روده در هر دو فصل بوده است. این یافته با تحقیقات

روده مورد مطالعه نشان داد که بیشترین تعداد این سلول‌های در فصل گرم در بخش انتهایی روده و کمترین تعداد آن در فصل سرد در بخش ابتدایی روده گزارش گردید (جدول ۵).

جدول ۵: میانگین و انحراف معیار تعداد سلول‌های لنفوسیت آپتوز شده در مخاط در طول ۱۰۰ میکرومتر از نواحی مختلف روده فیل ماهی خاویاری مورد مطالعه به روش TUNEL (حروف متفاوت در هر ستون بیانگر وجود اختلاف معنی‌دار می‌باشد  $(p \leq 0.05)$ ).

| فصل         | گرم                     | سرد                     |
|-------------|-------------------------|-------------------------|
| روده        |                         |                         |
| بخش ابتدایی | ۱۶/۳۲±۱/۲۲ <sup>a</sup> | ۱۰/۳۳±۱/۱۹ <sup>a</sup> |
| بخش میانی   | ۱۴/۳۳±۱/۲۱ <sup>b</sup> | ۸/۵۲±۱/۱۷ <sup>b</sup>  |
| بخش انتهایی | ۱۸/۶۵±۱/۷۲ <sup>c</sup> | ۱۲/۶۴±۱/۷۷ <sup>c</sup> |

همچنین مطابق جدول ۶ جهت سنجش تعداد لنفوسیت‌های آپتوز و مرگ برنامه ریزی شده در زیر مخاط به روش ایمونوهیستوشیمی و رنگ‌آمیزی TUNEL در طول ۱۰۰ میکرومتر از نواحی مختلف روده مشخص گردید که بیشترین تعداد سلول‌های لنفوسیتی زیر مخاط، در فصل گرم در بخش ابتدایی و کمترین تعداد آن در فصل سرد در بخش میانی روده گزارش گردید (جدول ۶).

جدول ۶: میانگین و انحراف معیار تعداد سلول‌های لنفوسیت در زیر مخاط در طول ۱۰۰ میکرومتر از نواحی مختلف روده فیل ماهی خاویاری مورد مطالعه به روش TUNEL (حروف متفاوت در هر ستون بیانگر وجود اختلاف معنی‌دار می‌باشد  $(p \leq 0.05)$ ).

| فصل         | گرم                     | سرد                    |
|-------------|-------------------------|------------------------|
| روده        |                         |                        |
| بخش ابتدایی | ۸/۶۶±۱/۷۳ <sup>a</sup>  | ۴/۵۴±۰/۵۵ <sup>a</sup> |
| بخش میانی   | ۵/۶۴±۱/۸۲ <sup>b</sup>  | ۳/۳۳±۱/۲۲ <sup>b</sup> |
| بخش انتهایی | ۱۰/۷۷±۱/۹۲ <sup>c</sup> | ۶/۳۳±۱/۷۴ <sup>c</sup> |

از نتایج به دست آمده از این تحقیق مشخص گردید که ساختار کلی روده در فیل ماهی خاویاری در دو فصل گرم و سرد تا حد زیادی با ساختار این بافت در سایر ماهیان استخوانی مشابهت داشته و تفاوت‌هایی در حد موقعیت قرارگیری قسمتهای مختلف و اندازه وجود داشت. بر اساس مطالعات محققین مشخص گردید که طول روده در ماهیان مختلف با توجه به رژیم غذایی آن‌ها متفاوت می‌باشد (Bastos et al., 2013). همچنین این محققین بر این باورند که در ماهیان مختلف با توجه به طول روده، شکل آن‌ها درون محوطه شکمی متفاوت می‌باشد بطوریکه هر چه طول روده بیشتر باشد پیچ‌خوردگی‌های درون محوطه

متفاوت شامل تیموس و خود بافت لنفوئیدی ضمیمه لوله گوارش منشأ می‌گیرند (Santos et al., 2015). نتایج مشاهدات میکروسکوپی بر روی گونه های گرم آبی نیز نشان داد که سلول‌های لنفوسیتی علاوه بر ناحیه قاعده‌ای در قسمت میانی و یک سوم بالایی سلول‌های روده‌ای مشاهده گردید. در مطالعه بر روی ماهی توربوت وجود سلول‌های لنفوسیتی داخل بافت پوششی فقط در قاعده سلول‌های روده‌ای و در زیر هسته آن‌ها گزارش گردید. محققین با مطالعه بر روی لارو (Pagellus *erythrinus*) نشان دادند که میزان پروتئین جیره غذایی به طور معنا داری بر ارتفاع و قطر پرزها، تعداد سلول‌های جامی در هر ناحیه روده، تعداد لنفوسیت‌های موجود در لایه اپیتلیال و اندازه سلول‌های اپیتلیال تاثیر گذار است (Boncroft and Gamble, 2002). همچنین در مطالعه بر روی روده در لارو ماهی هامور معمولی نیز با تغییر نوع غذا و افزایش میزان پروتئین در جیره غذایی تغییر نمایی در ارتفاع پرز و افزایش چشمگیری در سلول های لنفوسیتی مخاطی صورت گرفت. در این تحقیق گزارش شد که یکی از عواملی که می‌تواند موجب تغییر در فاکتورهای بافت شناختی روده شود نوع غذا و میزان هضم پذیری ترکیبات موجود در آن بویژه پروتئین‌های خام آن می باشد (Day et al., 2014). در یک مطالعه بر روی طول پرزها و ضخامت در لاروهای (*Emmelichthy snitidus*) و برخی گونه های تغذیه شده با آرتمیا و کوپه پودا نشان دادند که این عامل لاروهای تغذیه شده با آرتمیا در مقایسه با لارو های تغذیه شده با کوپه پودا تغییرات کمی داشته و نشان دهنده افزایش سطح جذب پرزها و تعداد سلول های لنفوسیتی در لاروهای تغذیه شده با کوپه پودا بویژه در دمای پایین بوده است (Germano et al., 2014). همچنین گزارش گردید که لاروهایی که از مخلوط دو نوع غذا آرتمیا و رورینا استفاده نمودند نسبت به آن هایی که تنها آرتمیا دریافت نمودند طول، قطر پرز و بافت لنفوئیدی رشد بیشتری داشته است (Horvat et al., 2005). محققین مختلف تاثیر فصل، نوع تغذیه (Pogoreutz and Ahnelt, 2014)، ترکیب مواد غذایی (Santos et al., 2015a) و ساختار ژنتیکی که برای هر گونه منحصر به فرد می باشد را در شکل گیری پرز از لحاظ ارتفاع، قطر و ساختار لنفوئیدی آن دخیل دانسته اند (Kuperman and Kuzmian, 1994). در ادامه وجود لایه عضلانی در ساختمان دیواره روده که باعث ایجاد حرکتی مستقل و در نتیجه تماس آن را با مواد غذایی افزایش می‌دهد. لوله گوارش جهت انجام اعمال اصلی

انجام گرفته بوسیله سایر محققین نیز گزارش شده است (Raji and Norouzi, 2010). بافت پوششی روده به همراه سلول های جامی فراوان و لنفوسیت ها که سلول های جامی بشدت به رنگ PAS واکنش مثبت داده بودند. همچنین بر تعداد این سلول ها از ابتدا به سمت انتهای روده در هر دو فصل همانند گزارشات سایر محققین افزوده شده بود (Papadakis et al., 2016). همچنین پراکنش سلول‌های لنفوسیتی داخل پوششی در نواحی مختلف لوله‌ی گوارشی متفاوت بطوریکه پراکنش آن در یک ناحیه از لوله‌ی گوارش در دو فصل سرد و گرم نیز متفاوت بود. در سنجش لنفوسیت‌های مخاط با رنگ‌آمیزی هماتوکسیلین-اٹوزین بیشترین تعداد این سلول‌ها در فصل سرد و در ناحیه‌ی انتهای روده و کمترین تعداد آن در بخش انتهایی روده فیل ماهی خاویاری و در فصل گرم مشاهده شد. درروش رنگ‌آمیزی با TUNEL (Campoverde et al., 2018) بیشترین تعداد سلول‌های لنفوسیتی آپوپتوزی مخاط در بخش انتهایی روده و در فصل گرم و کمترین تعداد آن در بخش میانی روده و در فصل سرد بود اما تعداد سلول‌های لنفوسیت در تمام بخش‌های روده (ابتدایی، میانی و انتهایی) در فصل سرد و گرم تفاوت معنی‌داری داشت. در راستای تحقیق اخیر محققین گزارش کردند که بافت لنفوئیدی ضمیمه روده به عنوان اولین سد دفاعی در بافت روده ماهی شناخته شده و نقش مهم آن در ایجاد ایمنی و افزایش تحریک آنتی ژنی پایدار می باشد زیرا در قسمت ابتدایی روده بدلیل اولین محل تماس مواد غذایی در حال هضم با بافت پوششی روده و در قسمت انتهایی بدلیل سکون و تماس طولانی مدت با این بافت مورد توجه مطالعات ایمونولوژیک بوسیله سایرین قرار گرفته است (John and Ronald, 2002). در سنجش لنفوسیت‌های زیر مخاط با رنگ‌آمیزی هماتوکسیلین-اٹوزین بیشترین تعداد سلول‌های لنفوسیتی زیرمخاط در فصل سرد و در بخش انتهایی روده و کمترین تعداد آن در فصل گرم و در بخش میانی روده گزارش گردید. محققین بسیاری حضور مشخص و بارز بافت لنفوئیدی را در داخل بافت پوششی مخاط روده گونه‌های مختلف ماهیان و به تعداد کمتر در قسمت میانی روده گزارش کرده‌اند (Rodrigues et al., 2012). در مطالعه بر روی ماهی طلایی حضور سلول‌های مهاجر لکوسیتی فراوانی مانند سلول‌های لنفوسیت، لنفوبلاست، ماکروفاژ و هتروفیل را در بافت پوششی روده این ماهی گزارش کردند. سلول‌های لنفوسیتی داخل بافت پوششی بیشتر از نوع T بوده و معمولاً این سلول‌ها از دو منبع

Ahmadifar, E.; Falahatkar, B.; Akrami, R., 2011. Effects of dietary thymol-carvacrol on growth performance, hematological parameters and tissue composition of juvenile rainbow trout, *Oncorhynchus mykiss*. *Journal of Applied Ichthyology*, 1: 1-4.

<https://doi.org/10.1111/j.1439-0426.2011.01763.x>

Ahmed, Y.; El-Hafez, A.A.; Zayed, A.E., 2009. Histological and Histochemical Studies on the Esophagus, Stomach and Small Intestines of *Varanus niloticus*. *Journal of veterinary anatomy*, 2: 35-48.

<https://doi.org/10.21608/jva.2009.45136>

Banankhojasteh, S.; Sheykhzadeh, F.; Mohammadnejad, D.; Azami, A., 2009. Histological, histochemical and ultrastructural study of the intestine of rainbow trout (*Oncorhynchus mykiss*). *Journal of World Applied Science*, 6:1525-1531.

Bastos, R.; Miranda, S.F.; Garcia, A. M., 2013. Dieta e estrategia alimentar de *Characidium rachovii* (Characiformes, Crenuchidae) em riachos de planicie costeira do sul do Brasil. *Iheringia Serie Zoologia*, 103: 335-341.

<https://doi.org/10.1590/S0073-47212013000400001>

Bhaskara, C.; Wallace, S.N.; Naisandra, B.S.; Sathyabama, C., 2012. Morphohistology of the Digestive Tract of the Damsel Fish (*Stegastes fuscus*) (Osteichthyes: Pomacentridae). *Journal Scientific World*, 13:78-82.

<https://doi.org/10.1100/2012/787316>

Bocina, Z.; Santic, I.; Restovi, c.; Topi, S.C., 2017. Histology of the digestive system of the garfish *Belone belone* (Teleostei: Belonidae). *The European Zoological Journal*, 84: 89-95.

<https://doi.org/10.1080/11250003.2016.1276977>

Boncroft, J.; Gamble, M., 2002. Theory and practice of histological Techniques. Five edition. Churchill Living stone, London, pp:152-155.

Campoverde, C.; Andree, KB.; Milne, DJ.; Estevez, A.;

خود یعنی تأمین آب، الکترولیت‌ها و مواد غذایی مورد نیاز بدن، احتیاج به ساختار دارد که بتواند مواد غذایی را با سرعت مناسب در طول این لوله حرکت دهد تا اعمال هضمی و جذب به خوبی انجام گیرد. در خارجی ترین قسمت دیواره روده و در ماهی مورد مطالعه همانند سایر گونه‌ها یک طبقه‌ی سروزی متشکل از یک بافت همبند ظریف به همراه یک ردیف سلول‌های سنگفرشی ساده که بیشتر نمای هسته‌ها مشخص می‌گردید گزارش گردید که محققین نقش آنرا جلوگیری از چسبندگی دیواره روده به بافت‌های مجاور و نقش حفاظت از این بافت ظریف گزارش کردند (Pousti, 2005)

#### ۴. نتیجه‌گیری

بر اساس مطالعه حاضر مشخص گردید که ساختار بافت لنفونیدی ضمیمه روده فیل ماهی خاویاری در مقایسه با سایر گونه‌ها دارای تشابهات و اختلافاتی بوده به طوری که این سیستم متأثر از تغییرات دما به ویژه در فصول سرد و گرم می‌باشد. همچنین از ابتدا به سمت انتهایی روده بر ویژگی‌ها و تعداد سلول‌های لنفونیدی بخصوص در فصل سرد افزوده شد. در مطالعات ایمونوهیستوشیمی مشخص گردید که بر تعداد سلول‌های لنفونیدی دارای مرگ برنامه ریزی شده و DNA شکسته شده بویژه در فصل گرم افزوده شده بود.

#### ۵. سپاسگزاری

این پژوهش برگرفته از طرح تحقیقاتی و حمایت مالی معاونت محترم پژوهشی و فناوری دانشگاه شهید چمران اهواز انجام پذیرفته که بدین وسیله نویسندگان از همکاری و مساعدت بیدریغ شان و تمامی عزیزانی که در این پژوهش ما را یاری نمودند، تشکر و قدردانی می‌نمایند.

#### منابع

Abdulmanafi, A.; Liem, P.; Van, M.; Ambak, M., 2006. Histological ontogeny of the digestive system of Marble goby (*Oxyeleotris marmoratus*) Larvae. *Journal of Sustainability and Management Science*, 2: 79-86.



- intestinal mucus: glycoprotein profile and bacterial adhesion.  
<https://doi.org/10.1007/s00436-012-3168-3>  
Fish Shellfish Immunol, 35:1729-1739
- Germano, R.M.; Stabile, S.R.; Mari, R.B., 2014. Morphological characteristics of the *Pterodoras granulosus* digestive tube (Valenciennes, 1821) Acta Zoologica (Osteichthyes, Doradidae), 95:166-175.  
<https://doi.org/10.1111/azo.12016>
- Gomez, D.; Sunyer, I., 2013. The mucosal immune system of fish: the evolution of tolerating commensals while fighting pathogens. Parasitology Research, 112: 567-576.
- Horvat, L.; Tomos, G.; Cycro, K., 2005. Upbringing of Carp and other farmed fish. Translate by: Khoshkholgh MR. Gilan univ press, pp: 77-79.
- John, E.; Ronald, W., 2002. Fish nutrition. third edition. Academic press inc. pp: 234-237, 340-346.
- Khoshkholgh, M.R.; Nazari, S.B.; Pourkazemi, M.C., 2013. Population structure of Persian sturgeon (*Acipenser persicus* Borodin, 1897) in the southern part of Caspian Sea. Iranian Journal of Animal Biosystematics, 9(1): 29-39.
- Kuperman, B.; Kuzmian, V., 1994. The ultrastructure of the intestinal epithelium in fishes with different types of feeding, Journal of Fish Biology, 44: 181-193.  
<https://doi.org/10.1111/j.1095-8649.1994.tb01197.x>
- Nikoskelainen, S.; Goran, B.; Lilius, E., 2004. Effect of environmental temperature on rainbow trout (*Oncorhynchus mykiss*) innate immunity. Developmental & Comparative Immunology, 28(6): 581-92.  
<https://doi.org/10.1016/j.dci.2003.10.003>
- Papadakis, I.E.; Kentouri, M.; Divanach, P.; Mylonas, C.C. 2016. Ontogeny of the digestive system of meagre *Argyrosomus regius* reared in a mesocosm, and quantitative changes of lipids in the liver from hatching  
<https://doi.org/10.1016/j.fsi.2018.09.033>
- Gisbert, E.; Carella, F., 2018. Ontogeny of lymphoid organs and mucosal associated lymphoid tissues in meagre (*Argyrosomus regius*). Fish Shellfish Immunol, 15(48): 509-520.  
<https://doi.org/10.1016/j.fsi.2018.09.033>
- Canan, B.; Nascimento, W.S.D.; Silva, N.B.D.; Chellappa, S., 2012. Morphohistology of the digestive tract of the damsel fish *Stegastes Fuscus* (Osteichthyes: Pomacentridae). The Scientific World Journal, 12:1-9.  
<https://doi.org/10.1100/2012/787316>
- Coteur, G.; Corriere, N.; Dubois, P.h., 2004. Environmental factors influencing the immune responses of the common european starfish (*Asterios rubens*). Fish and Sellfish immunology, 16: 51-55.  
[https://doi.org/10.1016/S1050-4648\(03\)00030-5](https://doi.org/10.1016/S1050-4648(03)00030-5)
- Dai, X. ; Shu, M.; Fang, W., 2007. Histological and ultra-structural study of the digestive tract of rice field eel (*Monopterus albus*). Journal Applied Ichthyology, 23: 177-183.  
<https://doi.org/10.1111/j.1439-0426.2006.00830.x>
- Day, R.D.; Tibbetts, I.R.; Secor, S.M., 2014. Physiological responses to short-term fasting among herbivorous, omnivorous, and carnivorous fishes. Journal of Comparative Physiology B, 184: 497-512.  
<https://doi.org/10.1007/s00360-014-0813-4>
- Dellman, H., 2006. Veterinary histology. An outline text-atlas. sixth edition. LEA& febiger. Philadelphia, pp: 137-169.
- Duncan, N.J.; Estevez, A.; Gairin, I.; Schuchardt, R., 2013. Aquaculture production of meagre (*Argyrosomus regius*): hatchery techniques, ongrowing and market  
<https://doi.org/10.1533/9780857097460.3.519>
- Advanced Aquaculture Hatchery Technology, 32: 519-541.
- Estensoro, I.; Jung-Schroers, P.; Steinhagen, A., 2013. Effects of *Enteromyxum leei* (Myxozoa) infection on gilthead sea bream (*Sparus aurata*) (Teleostei)

- the digestive tract of *satanoperca pappaterra* (Osteichthyes, Cichlidae). *Journal of Acta Scientiarum*, 34: 319-326.  
<https://doi.org/10.4025/actasciobiolsci.v34i3.8956>
- Santos, M.; Arantes, F.; Pessali, T., 2015. Morphological, histological and histochemical analysis of the digestive tract of *Trachelyopterus striatulus* (Siluri- formes: Auchenipteridae). *Zoologica (Curitiba)*, 32: 296-30.  
<https://doi.org/10.1590/S1984-46702015000400005>
- Solovyev, M.; Campoverde, S.; Moreira, M., 2016. Morphological and functional description of the development of the digestive system in meagre (*Argyrosomus regius*): an integrative approach. *Aquaculture*, 464: 381-391.  
<https://doi.org/10.1016/j.aquaculture.2016.07.008>
- to juvenile. *Aquaculture*, 433: 360-366.
- Pogoreutz, C.; Ahnelt, H., 2014. Gut morphology and relative gut length do not reliably reflect trophic level in gobiids: a comparison of four species from a tropical Indo-Pacific seagrass bed. *Journal of Applied Ichthyology*, 30: 408-410.  
<https://doi.org/10.1111/jai.12295>
- Pousti, I., 2005. *Comprative histology and histotechnique*. Third Edition. Tehran University Press. pp: 167-168.
- Raji, A.R.; Norouzi, E., 2010. Histological and histochemical study on the alimentary canal in walking catfish (*Claris batrachus*) and Piranha (*Serrasalmus nattereri*). *Iranian Journal of Veterinary Research*, 11: 255-261.
- Rodrigues, M.; Marcal, M.; Segatti, H., 2012. Histology of